Ueber den Einfluss

subconjunctivaler Sublimat-Injectionen

auf das

Verhalten des vordern Kammerwinkels.

Inaugural-Dissertation

zur

Erlangung der Doctorwürde

der

hohen medicinischen Facultät zu Basel

vorgelegt von

Ernst Geering,

prakt. Arzt von Basel.

Basel 1896.

Druck und Verlag von Adolf Geering.

Digitized by the Internet Archive
in 2026

https://archive.org/details/IA41548622_0088

Ueber den Einfluss

subconjunctivaler Sublimat-Injectionen

auf das

Verhalten des vordern Kammerwinkels.

Inaugural-Dissertation

zur

Erlangung der Doctorwürde

der

hohen medicinischen Facultät zu Basel

vorgelegt von

Ernst Geering,
prakt. Arzt von Basel.

Basel 1896.
Druck und Verlag von Adolf Geering.

Meiner treuen und aufopfernden

Pflegemutter

Frau **Elisabeth Margreth** geb. **Geering**

in kindlicher Dankbarkeit

gewidmet.

Inhalt.

Seite.

Einleitung.

I. Die Bedeutung des vordern Kammerwinkels und des Fontana'schen Maschenwerkes für die Flüssigkeitsbewegung im Auge 1

II. Beziehung des Kammerwinkels zum Glaucom 4

Tierversuche

über den Einfluss subconjunctivaler Sublimat-Injectionen auf das Verhalten des vordern Kammerwinkels.

I. Experimenteller Teil 7

II. Pathologisch-anatomischer Teil 11

Andere neuere Beobachtungen über Verlötung des vordern Kammerwinkels 23

Schlussbemerkungen 30

Literaturverzeichnis 38

Erklärung der Tafeln 42

(Im Text fünf Abbildungen; am Schlusse beigefügt drei Lichtdrucktafeln.)

Einleitung.

I. Die Bedeutung des vordern Kammerwinkels und des Fontana'schen Raumes für die Flüssigkeitsbewegung im Auge.

Die heutigen Ansichten über die Beziehungen des Kammerwinkels und des Fontana'schen Maschenwerkes zum Flüssigkeitswechsel des Auges haben sich erst in den letzten drei Decennien ausgebildet.

Während früher, wie Steno (1) schon im vorletzten Jahrhundert angiebt, die Abführung des humor aqueus der Hornhaut zugeschrieben wurde, verlegen wir heute den Ort dieses Vorganges in den vordern Kammerwinkel.

Zuerst hatte Schwalbe (7) im Jahre 1870 auf Grund seiner Versuche mit Carmin- und Berlinerblau-Injectionen die Behauptung aufgestellt, dass die vordere Kammer und der Canalis Schlemmii im Kammerwinkel frei mit einander kommunizieren.

Leber (9) gemeinsam mit Riesenfeld (8) widerlegten zunächst die alte Ansicht, dass der humor aqueus durch die Hornhaut nach aussen trete, indem sie durch ihre Versuche zeigten, dass durch das intakte Endothel der Membrana Descemeti, wie solches an einer leben-

den, gesunden Hornhaut vorhanden ist, ein Flüssigkeitsdurchtritt nicht stattfindet.

Ferner trat Leber (10) auf Grund seiner negativen Resultate bei Berlinerblau-Injectionen Schwalbe's Annahme einer offenen Kommunikation von vorderer Kammer und Sinus Schlemmii entgegen. Ausserdem machte er darauf aufmerksam, dass, wenn die Behauptung von Schwalbe richtig wäre, jedesmal bei Eröffnung der vordern Kammer Blut in dieselbe übertreten müsste, was faktisch nicht der Fall ist.

Doch auch Leber schreibt dem Kammerwinkel eine grosse Wichtigkeit zur Abführung des humor aqueus zu. Er beschreibt den Vorgang als eine Filtration. Eine Vergrösserung der resorbierenden Fläche wird durch das Fontana'sche Maschenwerk herbeigeführt.

Ueber die Kontroverse zwischen Schwalbe und Leber entwickelte sich eine ziemlich ausgedehnte Literatur. Die Autoren teilten sich in derselben in zwei Lager.

So kamen Gifford (48—49), Calberla (17), Calori (16), Heisrath (33) und Waldeyer (18) zur Annahme einer offenen Kommunikation der vordern Kammer und des Canalis Schlemmii. (Brugsch (23), Staderini (47) und Tückermann (50) finden bei Berlinerblau-Injectionen am lebenden Auge kein positives Resultat, da die Farbstoffkörner in ein entzündliches Exsudat eingeschlossen wurden.)

Gegen die offene Kommunikation am toten Auge sprachen sich Merian (15), Morf (38), Rochon-Duvignaud (53), Angelucci (37) und Königstein (34) aus.

In allerneuster Zeit stehen sich nun wieder zwei Arbeiten gegenüber:

Guttmann (60) in Berlin erhielt bei Leichenaugen mit japanischer Tusche vollkommen konstante Injections-

resultate, wodurch er glaubt den definitiven Nachweis der offenen Kommunikation zu liefern.

Bald darauf bestätigt Leber (14) gemeinsam mit Bentzen bei genauen Kontrollversuchen nicht nur Guttmann's Tusche-, sondern auch Schwalbe's Berlinerblau-Injectionen. Diese letztern jedoch nur, wenn das Kammerwasser vor Einführung des Berlinerblau möglichst vollständig abgelassen worden war, wodurch eine feinkörnigere Ausfällung des Farbstoffes erzielt wurde.

Darnach steht also fest, dass feinkörnige Farbstoffe aus der vordern Kammer in den Sinus venosus Schlemmii übertreten können.

An Hand der von Guttmann seiner Arbeit beigefügten mikroskopischen Zeichnung und mit der von Guttmann selbst gegebenen Erklärung derselben, weist Leber jedoch nach, dass es sich nicht um eine offene Kommunikation, sondern blos um einen Filtrationsvorgang handelt, analog der von Kolossow (11) für das Pleuro-Peritoneal- und Gefässendothel nachgewiesenen Fähigkeit corpusculäre Elemente durch die Zellzwischensubstanz treten zu lassen.

Mit dieser letzten Publikation Leber's dürfte der langjährige Streit entschieden und die Abführung des humor aqueus definitiv als Filtrationsvorgang im Kammerwinkel aufzufassen sein.

II. Beziehung des Kammerwinkels zum Glaucom.

Bei Untersuchungen über pathologisch-anatomische Veränderungen kranker Augen fanden 1858 Heinrich Müller (4), und nachher Althof (5) einen Verschluss des Kammerwinkels durch periphere Verwachsung der Iris mit der Cornea. Später waren es A. Weber (24) und M. Knies (20), welche auf Grund theoretischer Deduktionen von der Funktion des vordern Kammerwinkels und durch annähernd konstanten pathologisch-anatomischen Befund bei glaucomatösen Augen, die Behinderung der Filtration im Kammerwinkel durch Verlegung seines Lumens zum Wesen des Glaucomes erhoben.

Weber begründete in seiner bahnbrechenden Arbeit die Retentionstheorie des Glaucoms im Gegensatz zu der entzündlich sekretorischen von Gräfe und der neurosekretorischen von Donders (6). Er stellt den Satz auf, dass eine bleibende Drucksteigerung nur denkbar sei, wenn durch mechanische Momente eine kompensatorische Mehrabfuhr verhindert werde.

Durch seine Versuche, bei denen er weder durch experimentelle Entzündung, noch durch Nerven-Reizung oder -Durchschneidung, wohl aber bei Venen-Unterbindungen und Verlegung des Kammerwinkels, speziell durch Oelinjection, Drucksteigerung erhielt, erwies er die Richtigkeit seines theoretischen Satzes.

Bei der Oelinjection fand Weber im Kammerwinkel eine ähnliche Anlegung der Iris an die Cornea, wie sie seine eigenen und besonders die an einer grössern Anzahl von enucleirten glaucomatösen Augen erhaltenen pathologisch-anatomischen Befunde von Knies (20. 21) ergaben.

Später unterstützten diese Glaucom-Theorie Brailey (25), Pristley Smith (28—30) und viele andere Autoren durch analoge Befunde an glaucomatösen Augen sowohl, als durch einschlägige Versuche über die Filtrationsverhältnisse.

Wohl die wichtigsten Experimente über dieses Thema dürfte die in neuster Zeit erschienene Arbeit von Bentzen (58) enthalten, welcher bei künstlich erzeugtem totalem peripheren Verschluss des Kammerwinkels eine hochgradige Abnahme der Abflussgeschwindigkeit des humor aqueus konstatierte.

Trotz vielfacher Bekämpfung der Knies-Weber'schen Auffassung von der Entstehung des Glaucoms vermochte sich kein anderer Erklärungsversuch durchschlagende Geltung zu verschaffen; so dass wir heute, wenn auch noch nicht alle Einzelheiten aufgeklärt sind, doch diese Glaucom-Theorie als allgemein gültige annehmen dürfen.*)

Wir wissen also: dass dem Kammerwinkel mit dem Fontana'schen Maschenwerk hauptsächlich die Aufgabe der Abführung des Vorderkammerwassers zukommt und dass bei Verschluss desselben der intraoculäre Druck sich steigert.

Ueber die Nebenwege durch Iris und Cornea, die nach den Versuchen von Knies (19) und L. Weiss (26) mit Ferrocyankalium und Eisenchlorid nicht völlig unbeteiligt an der Flüssigkeitsabfuhr sind, und über das Schicksal der abgeführten Flüssigkeit, welche nach L. Weiss ihren Weg längs der innern Skleralfläche im suprachorioidalen Raum fortsetzen soll, haben wir zur Zeit noch keine endgültige Entscheidung.

---

*) Vid. Knies (22) „Ueber den heutigen Stand unserer Kenntnisse über die pathologische Anatomie des Glaucoms."

Bei der Wichtigkeit der Funktion des vordern Kammerwinkels wird es von allgemeinem Interesse sein, Veränderungen desselben kennen zu lernen, welche nach subconjunctivalen Sublimat-Injectionen am Kaninchenauge von Herrn Dr. C. Mellinger beobachtet wurden. Die Versuche stammen aus dem Laboratorium der Basler Universitäts-Augenklinik. Es erschien darüber bisher eine kurze Mitteilung an der Akademie für Medizin in Turin durch den frühern Assistenten Herrn Dr. Bossalino (56).

Tierversuche

über den Einfluss subconjunctivaler Sublimat-Injectionen auf das Verhalten des vordern Kammerwinkels.

I. Experimenteller Teil.

Herr Dr. C. Mellinger hatte die Güte, uns die Protokolle seiner gemeinsam mit Herrn Dr. Bossalino vorgenommenen Tierversuche über die Einwirkung subconjunctivaler Sublimat-Injectionen auf das normale Kaninchenauge zur Verfügung zu stellen und uns die Veröffentlichung derselben zu gestatten.

Es wurden 18 Augen zu den Untersuchungen verwendet, welche alle sowohl äusserlich als ophthalmoskopisch vor dem Versuch vollständig normalen Befund zeigten. Die Injectionen wurden unter Cocainanæsthesie mit einer Sublimatlösung von 0,5 bis 1,0 : 1000,0 vorgenommen und zwar in der Regel an jedem Auge nur eine einzige am obern Umfang der Cornea.

Um jede Störung der Versuchsresultate zu vermeiden, wurde nie am luxierten Bulbus injiciert und die Tiere durch subcutane Morphium-Injection und nachfolgende Chloroform-Narkose getötet.

Von den 18 Augen gelangten sechs am 1. bis 5. Tage nach der Injection zur Untersuchung, acht am 60. bis 70. Tage. Dadurch war es möglich, sowohl die frischen, zum Teil vorübergehenden, als auch die bleibenden Veränderungen zu studieren.

In vier Fällen wurden bis 20 Injectionen vorgenommen, um möglichst ausgedehnte Veränderungen zu erhalten.

Aus den drei Versuchsreihen teilen wir je einen Versuch als mustergültig mit und erwähnen, dass alle übrigen ohne wesentliche Unterschiede analog den mitgeteilten verliefen. Daran schliessen wir dann die Besprechung der pathologisch-anatomischen Veränderungen der zur Sektion gekommenen Bulbi an.

Versuche über die Veränderungen im vordern Kammerwinkel normaler Kaninchenaugen nach einmaliger und wiederholter subconjunctivaler Sublimat-Injection, kürzere und längere Zeit nach dem Eingriff.

1. Versuch: (S. I. Nr. II.) Tod am dritten Tage nach der Injection:

25. VII. Weisses Kaninchen, intacte Augen, sowohl äusserlich als ophthalmoskopisch.

Nach oben von der Cornea unter Cocainanæsthesie unter die Conjunctiva bulbi Injection einer ganzen Pravaz-Spritze einer 0,5‰ Sublimatlösung.

Zwei Dritteile des Hornhautumfangs werden von einem grossen blassen chemotischen Wulst umgeben und nur das untere Dritteil bleibt frei.

Am 26. VII. Auge wird nicht geöffnet, oberes Lid stark geschwellt, weich, Lidspalte nicht verklebt, keine vermehrte Sekretion. Beim manuellen Oeffnen der Lidspalte sieht die Conjunctiva palpebrarum dunkelrot aus. In der obern Uebergangsfalte zeigen sich schmutzig-weisse, fetzige Massen. Hornhaut in den obern Partieen leicht blaugrau getrübt. In der Conjunctiva bulbi finden sich zerstreut kleinere feine Ecchymosen. Kammer, Iris, Pupillar-Reaction normal.

Am 27. VII. Im ganzen status id. Die Ecchymosen in der Conjunctiva bulbi etwas grösser.

Tod in Chloroform-Narkose nach Morphium-Injection.

Der Bulbus wird mit Lidern und Fornix herausgenommen und in Müller'sche Lösung gebracht.

2. Versuch. (H. II. 1.) Tod am 66. Tage nach der Injection.

23. V. Weisses Kaninchen, intakte Hornhäute, ophthalmoskopischer Befund normal.

Nach Einträufelung von drei Tropfen 5 % Cocainlösung in das rechte Auge, nach oben von der Hornhaut subconjunctivale Injection einer ganzen Pravaz-Spritze Sublimatlösung von 0,5 ‰.

Es entsteht ein chemotischer Wulst um die ganze Hornhaut.

24 V. Rechtes Auge: starke Schwellung des obern Lides, das Auge wird geschlossen gehalten. Die Lidgeschwulst fühlt sich weich an. Beim Heben des Lides sieht man in der oberen Uebergangsfalte einen drei mm. breiten, gelben, nekrotischen Schleimhautstreifen. Am obern Hornhautrand kleine Ecchymosen. Hornhaut selbst in ihrem obern Teil ganz leicht getrübt. Iris deutlich verfärbt und geschwellt.

25. V. Hornhaut-Trübung nach oben hat an Intensität etwas zugenommen. Iris stark geschwellt und blaugrau verfärbt. Nach oben in der Iris zeigen sich kleine multiple Blutungen, die sich besonders mit der Loupe nachweisen lassen. Keine Synechieen am Pupillarrand. Pupille reagiert auf Licht.

In diesem Zustand keine weitern Veränderungen bis zum

2. VI. Auge wird immer noch geschlossen gehalten. Die grau verfärbten Partieen in der obern Umschlagsfalte beginnen sich fetzig abzustossen. Hornhaut-Trübung fängt an sich zurück zu bilden.

8. VI. Das Auge wird wieder geöffnet. Hornhaut-Trübung am obern Rand noch deutlich nachweisbar, an der Uebergangsfalte noch weisse fetzige Conjunctivalstellen. Am obern Limbus vermehrte Vascularisation.

16. VI. Auge wird gut geöffnet. Nach oben, an der Stelle, wo die Injection gemacht wurde, immer noch fetzige Massen, während sonst die Conjunctiva sich wieder normalisiert hat. Hornhaut am obern Rand noch leicht blaugrau getrübt.

29. VI. Auge wird gut geöffnet, das obere Lid ist wellig gefaltet.

Oben in der Hornhaut noch eine schmale Trübung; Epithel darüber glänzend. Conjunctiva um die Hornhaut herum weist noch leichte Vascularisation an der Injectionsstelle auf.

18. VII. Deutliches Entropium des obern Lides; drei Einkerbungen an demselben, senkrecht zum Lidrand stehend, heben sich besonders deutlich hervor. Augenbrauen nach abwärts gezogen, Cilien stehen gegen die Hornhaut; das Auge wird im ganzen nicht mehr normal geöffnet; in der Uebergangsfalte sieht man leichte Narbenzüge. An der Iris nichts abnormes mehr nachweisbar, Pupille reagiert auf Licht.

27. VII. Tod in Chloroformnarkose nach vorheriger Morphium-Injection, 66 Tage post injectionem.

3. Versuch. (H. 4. 1.) Multiple Injectionen.

12. IX. Weisses Kaninchen, Augen sowohl äusserlich als ophthalmoskopisch normal. — Rechtes Auge: Unter die obere Conjunctiva bulbi Sublimatinjection (0,5 ‰) eine ganze Pravaz-Spritze.

Ausgedehnte oedematöse Abhebung der Bindehaut.

13. IX. Lid geschwellt, graue Verfärbung der Uebergangsfalte, leichte Hornhaut-Trübung, Hyperæmie der Iris.

27. IX. Zweite Injection nach unten von der Hornhaut.

Vom 28. IX.—14. X. wird das Kaninchen wegen einer Stallkrankheit geschont. Nachdem sich dasselbe wieder erholt hatte, dritte Injection oben aussen.

17. XI. Vierte Injection nach oben innen. — Conjunctiva besonders in den obern Partieen deutlich narbig verkürzt. In der vordern Kammer nichts besonderes, Pupille reagiert gut auf Licht.

Ophthalmoskopisch: Im u. B. über der Pupille halbmondförmige hyperæmische Stelle, sonst nichts abnormes.

3. XII. ergiebt eine genaue Untersuchung des Bulbus, ausser narbiger Verkürzung der Conjunctiva bulbi in der Nähe der frühern Injectionen nichts abnormes.

Fünfte Injection nach unten innen.

12. I. Sechste Injection.

16. I. Siebente Injection.

Bis zum 22. III. die dreizehnte Injection.

Alle Injectionen wurden abwechselnd um den ganzen Bulbus herum gemacht. Dabei verkürzt sich der Conjunctivalsack in hohem Grade. — Nie Zeichen von Glaucom. (Auch die drei weitern Versuche mit bis zu zwanzig Injectionen blieben in dieser Beziehung negativ.)

Tod mit Morphium und Chloroform. — Der Bulbus wird in Müller'scher Lösung gehärtet.

II. Pathologisch-anatomischer Teil.

Die untersuchten Augen waren jeweilen sofort nach der Enucleation in Müller'scher Flüssigkeit, einige Male auch nur in Alkohol gehärtet, später in Celloidin oder Paraffin eingebettet, mit dem Schlittenmikrotom geschnitten und nach den gewöhnlichen Methoden gefärbt worden.

a. Frische Veränderungen im Kammerwinkel bei den zwischen dem ersten und fünften Tage nach der Injection getöteten Tieren. (Vide Tafel I, fig. 3 und 4.)

Die Injectionsstelle selbst färbt sich bei Anwendung von Hæmatoxylin-Eosin gelb oder rötlich und besteht aus einer hyalin aussehenden kern- und strukturlosen Masse (Coagulationsnekrose).

Die benachbarte Conjunctiva, sowohl am Bulbus, als an den Lidern, ist œdematös geschwellt und zeigt eine ausgedehnte zellige Infiltration, zugleich ist sie von multipeln, teils punktförmigen, teils flächenhaften Blutextravasaten durchsetzt.

Diese Veränderungen erstrecken sich auf der Seite der Injection längs des Bulbus nach hinten bis nahe zur Stelle des Opticuseintrittes. Die Blutungen sind hier oft so massig, dass sie nur kleine Gewebsbrücken zwischen sich erkennen lassen.

Die Leucocyten-Infiltration erstreckt sich auch auf Cornea und Sklera, nimmt jedoch sowohl nach vorne und hinten, als auch gegen die Tiefe des Cornea-Skeralgewebes an Intensität ab.

Auch lassen sich einzelne Blutungen in der Limbusgegend bis in das Cornealgewebe hinein beobachten.

Das vordere Corneal-Epithel ist aufgelockert und blättert soweit ab, als die unterliegende Cornea sich stärker infiltriert zeigt.

In den Lymphspalten der Cornea liegen die Leucocyten zum Teil haufenweise beisammen, zum Teil sind sie in Reihen angeordnet; dabei sind die Lymphspalten durch vermehrten Flüssigkeitsgehalt erweitert und die Cornealfibrillen deutlich gequollen.

Die Blutgefässe der Limbusgegend sind stark erweitert und vermehrt.

Die Sklera nimmt an der œdematösen Schwellung Teil und zwar ungefähr in derselben Ausdehnung, wie sich ausserhalb des Bulbus stärkere Veränderungen erkennen lassen. Zugleich zeigt sie sich in diesem ganzen Bereich in leichtem Grade mit Leucocyten infiltriert, welche sich stellenweise mitten im Skleralgewebe anhäufen.

Die Verdickung der Cornea auf der kranken Seite ergibt sich aus einer Reihe von acht Messungen als ca. 35%

Durchmesser der Cornea auf der gesunden Seite: 0,375 mm.
„ „ „ „ „ kranken „ 0,549 mm.

Die Differenz beträgt also 0,174 mm.

Im Kammerwinkel, sowohl im ganzen Bereich des Fontana'schen Raumes und im dahinter gelegenen Filtrationsgewebe bis zur Ansatzstelle der Chorioidea, als auch in den benachbarten Iris und Cornea, liegt eine massenhafte Leucocyten-Infiltration. Dieselbe häuft sich im Irisgewebe besonders an der Vorderfläche an und tritt in geballten Exsudatmassen frei ins Lumen des Kammerwinkels hinaus, oft dasselbe vollständig ausfüllend. Einzelne Leucocyten-Gruppen lassen sich hier bis 2 mm. vom Kammerwinkel entfernt beobachten.

Die Hinterfläche der Cornea zeigt sich teils wenig alteriert, so dass nur die Endothelzellen stellenweise mässig vermehrt erscheinen, teils lassen sich ausgesprochene Veränderungen in dieser Gegend erkennen. Wir finden dann eine Leucocyten-Infiltration, welche sich längs der Membrana Descemeti weiter nach dem Cornealcentrum hin erstreckt und nicht nur im Grundgewebe der Cornea liegt, sondern sich auch zwischen die Membrana Descemeti und ihr Endothel einlagert, langsam an Mächtigkeit abnehmend, bis schliesslich 1—2 mm. vom Kammerwinkel entfernt nur noch ganz vereinzelte Leucocyten zu erkennen sind.

In der ganzen Ausdehnung dieser kleinzelligen Infiltration ist das abgehobene Endothel gewuchert und aufgelockert, oberflächlich abblätternd und zeigt sich stellenweise in seiner Continuität durchbrochen, indem Leucocyten frei auf seine Oberfläche treten.

Die Iris ist verdickt und verengert das Lumen des Kammerwinkels, so dass in den ausgesprochensten Präparaten die Gegend des Circulus arteriosus major, seltener andere Partieen der Hinterfläche der Cornea angelegt erscheinen. Im Stroma der Iris finden sich neben erweiterten Blutgefässen einzelne zerstreute punktförmige Hæmorrhagieen.

Das Corpus ciliare nimmt an seinem Ansatz an der Iris in leichtem Grade an der Infiltration teil, erscheint jedoch nie in höherm Masse geschwellt, auch scheint dasselbe nicht verlagert und an der Verengerung des Kammerlumens entschieden unbeteiligt.

In höherm Grade ist die Chorioidea, respective der supra-chorioidale Raum in Mitleidenschaft gezogen. Ungefähr in der gleichen Ausdehnung, in welcher die Umgebung des Bulbus und die Sklera sich verändert zeigt,

erscheint die Chorioidea in ihren Contouren verschwommen, leicht verdickt und ist an der Sklera adhærent, während sie im übrigen Teil des Auges normal erscheint und sich überall von der Sklera abgelöst hat. Diese Veränderung der Chorioida scheint im wesentlichen in einer œdematösen Schwellung zu bestehen; Leucocyten finden sich nur vereinzelt in der Chorioidea selbst, dagegen liegt zwischen derselben und der Sklera im suprachorioidalen Raume, der als solcher nicht mehr zu erkennen ist, eine dichte Lage von Leucocyten, welche gegen die Sklera scharf abgegrenzt, gegen das Chorioidealgewebe sich langsam verliert.

Die hintere Grenze dieser Infiltration ist keine scharfe; auch da, wo die Ablösung der Chorioidea von der Sklera schon stattgefunden hat, liegen noch kleine Haufen von Leucocyten im weitmaschigen, ausgezogenen Bindegewebe des suprachorioidalen Raumes bis in die Nähe des Opticuseintrittes.

Dieser selbst, sowie das übrige Auge zeigt keine Veränderungen bemerkenswerter Natur, die Retina und der Inhalt der hintern Kammer sind normal.

b. Bleibende Veränderungen bei den zwischen dem 15 und 70 Tage nach der Injection getöteten Tieren,

(Vide T. II und T. III, fig. 5—11.)

An der Injectionsstelle ist das umliegende Gewebe bis in die Gegend der Ansätze der geraden Augenmuskeln schwer differenzierbar und mit der Sklera narbig verwachsen.

Die Conjunctiva im Bereich der frühern Infiltration noch etwas zellenreicher als normal, zeigt keine œdematöse Schwellung mehr.

Das vordere Corneal-Epithel ist in normalem Zustand.

Im Kammerwinkel selbst, dort, wo sich bei den frischen Fällen die massenhafte Leucocyten-Infiltration und -Ausscheidung fand, liegen nun diejenigen Veränderungen vor, die uns vor allem interessieren. Es lassen sich nämlich, in den verschiedenen Fällen etwas variierend, ausnahmslos zwischen Iris und Cornea mehr oder weniger feste Verwachsungen konstatieren. (Vide T. II u. T. III.) Diese treten bald als einfache Verklebung der Iris mit der Cornea, bald als feste bindegewebige Verwachsung auf. Sie können im peripherstен Teil des Kammerwinkels oder auch weiter median liegen.*)

Cornea und Sklera sind in den ältesten Fällen völlig frei von Infiltration, in den frühern zeigen sie noch eine solche ganz leichten Grades. Cornea sowohl als Sklera weisen eine beträchtliche Verdickung auf. Die Cornealfibrillen sind verbreitert mit glattern Contouren als normal, die Lymphspalten erweitert und die Gefässe, welche die Limbusgegend und die benachbarten Regionen von Sklera und Cornea nach allen Richtungen durchziehen, stark vermehrt.

Eine Reihe von 12 Messungen der Cornea ergab:

Auf der gesunden Seite eine Dicke von 0,3375 mm.
„ „ kranken „ „ „ „ 0,6125 mm.

Also eine Zunahme annähernd zum doppelten Durchmesser der gesunden Seite.

An der Sklera lässt sich die Verdickung längs der Bulbusseite, auf der die Injection stattgefunden hatte, soweit nach hinten verfolgen, wie die Veränderungen an den frischen Fällen.

Die Iris zeigt in der ganzen Nachbarschaft der verwachsenen Partie eine mässige Verdickung, welche bei

---

*) Siehe eingehende Besprechung dieser Veränderungen S. 17 u. f.

pigmentierten Augen sehr schön als bindegewebige Wucherung zu erkennen ist, indem die ganze Irisvorderfläche eine abnorm starke Entwicklung von Pigmentzellen zeigt (vide T. II u. T. III, fig. 6—8). Nur da, wo sie auf grössere Strecken mit der Hinterfläche der Hornhaut verklebt ist, wobei sie wie angepresst erscheint und die normalen Contouren ihrer Vorderfläche verliert, lässt sich keine abnorme Verdickung nachweisen.

Das Corpus ciliare zeigt nirgends eine auffallende konstante Veränderung.

Die Chorioidea ist ebenso wie in den frischen Fällen auf der kranken Seite eine Strecke weit der Sklera adhærent, zeigt sich aber deutlich verdünnt; die Gewebsbrücken sind als schmale schwarze Leisten und die Alveolen als feine Spalten zu erkennen.

Soweit die Chorioidea der Sklera adhærent ist, lässt sich kein suprachorioidaler Raum constatieren, er scheint völlig obliteriert zu sein. Im Zusammenhang mit diesen Veränderungen scheint das Filtrationsgewebe im Kammerwinkel verschmälert und ärmer an Filtrationslücken, als auf der gesunden Seite.

Im Skleralgewebe liegen hier bis gegen die Mitte der Sklera reichliche Pigmenteinlagerungen, die an der ganzen übrigen Sklera fehlen.

Sonst sind im Auge normale Verhältnisse vorhanden, wie bei den frischen Fällen.

Zur Besprechung der verschiedenen Adhærenzformen wählen wir einige charakteristische Präparate, welche in der Entwicklung der Synechie zeitlich so auf einander folgen, dass die zuerst angeführten sich an die im letzten Kapitel besprochenen Veränderungen anschliessen und die weiteren den späteren Beobachtungen entsprechen. Die im Text eingefügten Zeichnungen geben jeweilen ein schematisches Bild der besprochenen Synechieen, während die am Schlusse

dieser Arbeit folgenden Abbildungen genau die Verhältnisse an den Präparaten wiedergeben.

Zunächst finden wir im innersten Teil des Kammerwinkels (Fig. a) meist bis zum Circulus arteriosus iridis

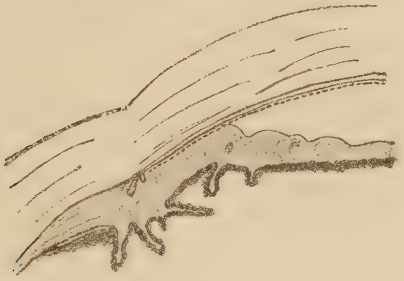

Fig. a.

major eine ausgedehnte bis 0,2 mm. lange flächenhafte Adhærenz. Die Iris legt sich eng an die Hinterwand der Cornea an, den Kammerwinkel vollständig verschliessend. Von den Fontana'schen Maschen ist eben noch eine Spur zu bemerken, ein Balkenwerk lässt sich nicht unterscheiden. Die Hinterwand der Cornea zeigt keine merkliche Veränderung. Das Descemetische Endothel lässt sich in seiner ganzen Ausdehnung intakt erkennen.

Die zweite Stufe in der Festigkeit der Verwachsung (Fig. b) treffen wir bei den Präparaten, in welchen das

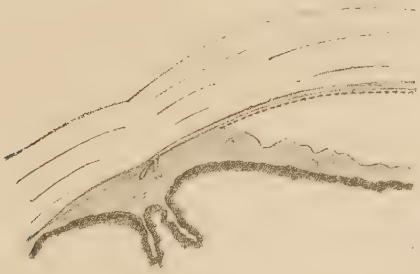

Fig. b.

Descemeti'sche Endothel auf mehr oder wenig weite Strecken längs der Adhærenz vollständig geschwunden ist, so dass das Irisgewebe stellenweise der Descemeti'schen Membran direkt anliegt.

Diese Verwachsungsform findet sich wie die oben beschriebene ebenfalls am deutlichsten ausgesprochen im äussersten Teil des Kammerwinkels.

Von diesen beiden anscheinend zusammengehörenden Synechieformen lässt sich eine zweite Gruppe scharf unterscheiden, welche selbst wieder frühere und spätere Formen aufweist. Wir trafen die hierher gehörenden Synechieen nie im Kammerwinkel selbst, sondern immer in einer Distanz von 0,2 bis 0,8 mm. von demselben entfernt. Ihre wesentliche Eigenheit besteht im Verhalten der Hinterfläche der Cornea (vide Fig. c—e und T. II und III). An dieser findet sich zwischen der Membrana Descemeti und ihrem Endothel eine Bindegewebemasse eingelagert, deren Züge an Mächtigkeit langsam zunehmend, gegen die Stellen convergieren, an welchen das Endothel durch die angelegte und gewucherte Iris durchbrochen wird. Hier setzen sie sich continuierlich in das Irisgewebe fort, so dass man den Eindruck erhält, als ob die Synechie von der Iris her durch das Endothel hindurch gewuchert wäre und sich auf der Descemeti fussförmig nach allen Seiten verbreitet hätte.

Besonders auffallend ist dieses Verhalten bei den von pigmentierten Kaninchen herstammenden Präparaten, an welchen man sieht, wie eine reichliche Pigmentzellenwucherung durch die Adhærenz hindurch bis unter das Endothel und bis an die Descemeti'sche Membran herantritt (vrgl. T. II, 6—8).

Die Ausdehnung der Endothelabhebungen fanden wir bis zu 0,8 mm.

Die erste Stufe, meist nahe dem Kammerwinkel ge-

Fig. d.

In den extremsten Fällen zeigt sich die Synechie zu einem feinen Bande ausgezogen. (Fig. e.) So fanden wir eine

Fig. e.

Stelle (T. II, Fig. 9), wo von der Iris ein 0,06 mm. breiter Gewebskegel sich erhebt, der in einen 0,05 mm. breiten Faden sich verjüngend frei in den ca. 1 mm. weiten Lumen des Kammerwinkels endet, während an der Cornea eine 0,6 mm. breite bindegewebige Endothelabhebung die Stelle bezeichnet, in deren Nähe die Synechie an derselben inseriert. Die Insertionstelle selbst ist auf einem andern Schnitte getroffen (T. II, fig. 10), auf welchem an der Iris keine Veränderung mehr zu erkennen ist, die Hinterfläche der Cornea jedoch einen Bindegewebsstrang abgehen lässt, welcher aus einer leicht kegelförmigen Abh ebung des Endothels hervortritt.

Auf einer grössern Anzahl Schnitten desselben Auges lassen sich ähnliche Bilder erkennen, auch finden sich Stellen, wo die strangförmigen Synechieen im Kammerlumen als mehrfache Quer- und Längenschnitte zu erkennen sind (vergl. T. III, Fig. 11), was wohl so zu erklären ist, dass nach Abfluss des Kammerwassers die feinen Fäden unregelmässig sich verbogen und zusammenfalteten. Häufig lässt sich auch an der Descemeti eine Epithelabhebung konstatieren, ohne dass eine Synechie nachweisbar ist.

Die angeführten typischen Verwachsungsformen können selbstverständlich sowohl durch alle möglichen Uebergangsformen ersetzt sein, als auch mehrfach combiniert an demselben Auge vorkommen.

Ueber den Ursprung der Iris und Cornea verbindenden Gewebsneubildung gewinnt man aus den Präparaten die Ueberzeugung, dass sowohl Iris als Cornea sich an der Entstehung derselben beteiligen.

Die Iris bildet durch Ueberwachsen ihrer Bindegewebselemente die Brücken, die Cornea liefert durch Organisation der zwischen Membrana Descemeti und ihrem Endothel liegende Exsudatmasse das Material, welches die Endothelabhebung verursacht.

Das neugebildete Gewebe an der Hinterfläche der Cornea zeigt bei starker Vergrösserung nicht überall gleichmässige Struktur. Die einen Partieen bestehen aus lang ausgezogenen schlanken Bindegewebszellen, die dichtgedrägt strangförmige Bündel bilden. An andern Stellen, im Bereich derselben Endothel-Abhebung finden sich auffallend grosse und breite, spindelförmige Zellen, welche eine gewisse Aehnlichkeit zeigen mit denen aus den vordern Cornealschichten. Beide Zellarten weisen ähnliche grosse, längliche Kerne auf. An pigmentierten Augen finden sich, wie schon erwähnt, zwischen diesen

Bindegewebszellen die pigmentierten Elemente von der Iris hineingeschoben und lassen sich bis dicht an die Membrana Descemeti verfolgen.

c. Befunde bei wiederholten Sublimat-Injectionen zur Erzeugung peripherer Synechieen.

Entsprechend den oben mitgeteilten Beobachtungen am lebenden Versuchstier ergiebt auch die pathologisch-anatomische Untersuchung keine totale periphere Synechie.

Im allgemeinen finden sich dieselben Verhältnisse, wie bei den einmal injicierten Augen, nur kombinieren sich natürlich frische und alte Veränderungen. An den Stellen, wo vor kurzem erst injiciert worden war, liegt noch eine frische kleinzellige Infiltration vor, sonst fehlt dieselbe.

Die Conjunctiva bulbi zeigt sich sehr stark verändert, sie ist ausgedehnt narbig mit dem Bulbus verwachsen.

Die Befunde im Augeninnern sind vollkommen analog den oben genauer besprochenen; speziell im Kammerwinkel finden sich dieselben Synechieformen, nur mannigfaltig kombiniert, von der umschriebenen Verlegung des Kammerwinkels bis zu den fein ausgezogenen bandförmigen Adhærenzen.

Andere neuere Beobachtungen über Verlötung des vordern Kammerwinkels.

Nach der Mitteilung unserer Versuchsresultate sei es uns gestattet, einige Worte über sonstige neuere Beobachtungen von experimenteller Verlötung des vordern Kammerwinkels beizufügen.

Nachdem durch die in unserer Einleitung erwähnten Arbeiten die Verlegung des Kammerwinkels zur Wesenheit des Glaucoms erhoben worden war, suchte man auf verschiedenen Wegen durch künstliche Erzeugung der Kammerwinkelverlegung experimentelles Glaucom zu erhalten.

Schœler (31) versuchte durch Cauterisation des Limbus eine Zerstörung des Filtrationsgebietes und dadurch Drucksteigerung zu erreichen, Koster (57) und Bentzen (58) mittelst Durchschneidung der vordern Ciliargefässe. Die übrigen Untersuchungen bezweckten hauptsächlich Veränderungen im vordern Kammerwinkel selbst hervorzurufen.

Einmal wollte man durch Unterbrechung der venösen Abflusswege aus dem Augeninnern im Corpus ciliare eine

Stauungshyperæmie erzeugen, um so durch die Schwellung desselben nach Weber's Theorie (24) die Iris an die Cornea anzupressen. Weber (24), Schöler (31) und Koster (57) unterbanden zu dem Zwecke die Venæ vorticosæ, teils einzeln, teils alle zugleich, und erhielten allerdings eine Steigerung der Tension auf kurze Zeit, aber keine Kammerwinkelverlegung. Dann aber richtete man seine Eingriffe direkt auf den Kammerwinkel und versuchte durch die verschiedensten mechanischen, chemischen und pathochemischen Reize den Verschluss desselben zu erreichen.

Eine ausführliche Kritik der einzelnen Methoden dürfen wir hier füglich unterlassen, da eine solche in der eingehenden Arbeit über experimentelles Glaucom von Bentzen (58) im Laufe des letzten Jahres gegeben ist und wir das dort Gesagte nur zu wiederholen hätten. Wir begnügen uns mit einer kurzen Zusammenfassung der Resultate.

Vorübergehende Drucksteigerungen wurden häufig erreicht, wirklich glaucomartige Erscheinungen jedoch nur in den Fällen, wo eine mehr oder weniger vollständige Verlegung des Kammerwinkels sich gebildet hatte; dabei waren aber die experimentellen Eingriffe unverhältnismässig starke, wie sie nur bei traumatischen Glaucomfällen vorliegen.

Verlötung des Kammerwinkels wurde konstatiert:

Durch Ulrich (51) bei experimenteller Bildung von ausgedehntem Leucoma adhærens;

Durch Schlösser (36) nach Discision zur Bildung von Cataracta traumatica beim Kaninchen, wobei sich ein akutes Sekundärglaucom entwickelte.

Wagenmann (40) sah durch Zufall bei Versuchen über Keratoplastik in zwei Fällen, in denen die vordere Kammer längere Zeit offen und dadurch völlig abgeflacht

geblieben war, typisches Glaucom mit Verlötung des Kammerwinkels entstehen.

Aehnlich Leber (13), der unter seinen Versuchen über die Einwirkung in die vordere Kammer injicierter sterilisierter Coccenmassen auf das normale Auge zweimal einen Ausgang der experimentell erzeugten Keratoiritis in Glaucom beobachtete. Die beiden Bulbi wurden von Berberich (55) einer genauen pathologisch-anatomischen Untersuchung unterzogen, auf welche wir uns später noch beziehen werden.

Bentzen hat nun in seiner Arbeit alle bisher bekannten Verfahren zur Erreichung der Kammerwinkel-Verlegung durchprobiert und noch weitere Versuche hinzugefügt. Er erhielt partielle Verwachsungen nach allen Methoden, die wir als positive anführten; als sicheres Mittel, experimentelles Glaucom zu erzeugen, konnte er aber keine derselben erkennen. Aehnlich ging es ihm mit seinen Versuchen mit multipeln Ignipunktionen im Cornealpigmentsaum, bei Einlegung eines Fadens in den Kammerwinkel und mit verschiedenen sonstigen chemischen und physikalischen Reizungen.

Wirklich gelungene totale periphere Synechien erreichte er mit Sicherheit nur mit seiner „Kratz-Methode", die er zum Teil noch mit Aetzung des Kammerwinkels mittelst Ammoniak verband. Er ging mit einer stumpfgeschliffenen Nadel in die vordere Kammer ein und verletzte die ganze Gegend des Kammerwinkels, sowohl an der Iris als an der Cornea, vollständig cirkulär, durch Abkratzen der oberflächlichen Schichten. Die Folge war eine feste narbige Verwachsung der lädirten Partieen und Bildung glaucomatöser Drucksteigerung. Ein vollständiges Gelingen des Versuches trat jedoch nur ein, wenn bei dem experimentellen Eingriff die Membrana Descemeti eben-

falls mit entfernt worden war. Wir lassen über diesen Punkt Bentzens eigene Worte folgen:

„Die Bedeutung ausgiebigen Kratzens für das Gelingen der Verwachsung des Kammerwinkels lernt man verstehen, wenn man den peripheren Teil der Verwachsung, wo die Membrana Descemeti entfernt ist und wo Iris- und Cornealgewebe ohne sichtbare Grenze in einander übergeht, mit dem zentralen Teil vergleicht, wo die Membrana Descemeti erhalten ist und wo kleine Räume zwischen Iris und Cornea geblieben sind. In meinen frühern Versuchen war der periphere Teil der Membrana Descemeti oft in grösserer Ausdehnung erhalten, daher ist es ganz wahrscheinlich, dass die Verwachsung auch wo sie vorhanden zu sein schien, doch zu locker war, um die Filtration zu hemmen."

Diese Thatsache entspricht einer von Berberich mitgeteilten Beobachtung an den beiden von ihm beschriebenen Bulbi. Auch er findet in der Gegend der Kammerverlötung ausgedehnte Defecte der Membrana Descemeti und narbige Verwachsungen zwischen Iris und Cornealgrundsubstanz.

Wenn wir nun aber in den uns zur Verfügung stehenden pathologisch-anatomischen Mitteilungen über das Glaucom uns über das Verhalten der Membrana Descemeti unterrichten, so finden wir nirgends die Beobachtung, dass dieselbe Defekte zeigt, ebensowenig, dass die neugebildeten Gewebemassen, welche Iris und Cornea verbinden (21, S. 64), dieselbe durchsetzen. Ihre Continuität wird nur unterbrochen durch die Ansatzstellen des Fontana'schen Maschenwerkes, was den normalen Verhältnissen entspricht. Schon bei H. Müller (4) finden wir eine genaue Beschreibung der Membrana Descemeti im glaucomatösen Auge. Sie zeigt allerdings warzige Unregelmässigkeiten, wohl teilweise beruhend auf Schwund in

Folge Andrängens der Iris, teilweise auf entzündlicher Wucherung glashäutiger Substanz, aber nirgends zeigt sich eine Continuitätstrennung. Ebensowenig wissen Knies (20—22), Ziegler (44), Pristley Smith (30) und Hermann Schmidt in Gräfe-Sämisch's Handbuch (46) von einer solchen Durchtrennung der Membrana Descemeti als typischem Befund beim Glaucom zu berichten.

Durch Prüfung einer grössern Anzahl von Glaucom-Präparaten aus der mikroskopischen Sammlung der Basler Augenklinik konnten wir uns selbst überzeugen, dass in der Regel bei glaucomatösen Augen die Membrana Descemeti bis zur Stelle ihrer normalen Zerteilung im Kammerwinkel erhalten ist. Ihre hintere Fläche entbehrt dabei einer differenzierbaren Endothelschicht, wird vielmehr direkt durch das angelegte Irisgewebe überkleidet, wodurch ihr Contour etwas unregelmässig erscheint.

Wir dürfen also die von Berberich und Bentzen beschriebenen artificiellen Kammerwinkel-Verlötungen nicht kurzweg mit dem, was wir als typische periphere Synechie beim Glaucom kennen, identifizieren.

Bei allen bisher besprochenen Methoden, Kammerwinkelverlötung zu stande zu bringen, handelte es sich um weitgehende Eingriffe, die den Bulbus in mehr oder weniger hohem Masse lädierten, während in unsern Versuchen die ganze Verletzung sich auf den Einstich in die Conjunctiva mit einer Pravaz-Spritze beschränkt, durch welchen das Agens so appliziert wird, dass es sich den Weg ins Innere des Auges selbst suchen muss. Zugleich ist wegen der Natur des angewandten Mittels eine Infection von aussen ausgeschlossen.

In der Literatur finden wir nur einen einzigen Versuch, der mit dem unsrigen eine gewisse Aehnlichkeit hat. Bentzen hatte mit dem Zwecke, die Venæ ciliares anteriores zu schädigen, einen mit Schwefeleisen getränkten

Faden nach aussen vom Cornealpigmentsaum unter der Conjunctiva durchgezogen und liegen gelassen. Das Resultat war: Iritis, Hypopyon, diffuse Infiltration und Ektasie der Hornhaut, aber keine Drucksteigerung. Der Faden wurde durch Conjunctivalnekrose abgestossen.

Leider fehlt über diesen Fall ein pathalogisch-anatomischer Bericht in Bentzen's Arbeit, so dass wir über eventuelle Veränderungen im Kammerwinkel nicht unterrichtet sind. Jedenfalls hatte aber durch das Corneo-Skleralgewebe hindurch eine Einwirkung auf die intraoculären Organe stattgefunden, da ja Iritis und Hypopyon konstatiert wurde.

Auch im Laboratorinm der Basler ophthalmologischen Klinik wurden von Herrn Dr. C. Mellinger Versuche gemacht über künstliche Verlötung des Kammerwinkels, welche bisher noch nicht zur Veröffentlichung gelangt sind.

Er fand, dass, nach Perforation der vordern Kammer und vollständiger Ablassung des Humor aqueus, Injectionen von 1,0 : 2000,0 Sublimatlösung bis zur Füllung der Kammer, wenn nach einer Minute die Flüssigkeit wieder abgelassen wurde, ausgedehnte Verlötungen im Kammerwinkel hervorriefen. In den nächsten Wochen entwickelte sich nach einem solchen Versuche eine Vergrösserung des Bulbus in allen seinen Dimensionen unter deutlicher Drucksteigerung.

Ferner wurden Versuche gemacht mit Auskratzung des Kammerwinkels mittelst einer Reklinationsnadel zum Zweck der Entfernung des Endothel aus dem Kammerwinkel. Nach der Operation wurde ebenfalls das Kammerwasser vollkommen abgelassen. Auch bei diesen Versuchen entwickelten sich periphere vordere Synechieen, jedoch stets ohne Glaucombildung, was mit Beobachtungen von Bentzen übereinstimmt.

Von Wichtigkeit ist bei diesen Versuchen, dass sowohl bei chemischer Anätzung, als auch bei der mechanischen Schädigung des Endothels im Kammerwinkel, nur dann die Verwachsung zu stande kam, wenn nach dem Eingriff die vordere Kammer abgelassen wurde und so die ihres Endothels beraubten Stellen an einander zu liegen kamen.

Schlussbemerkungen.

Nochmals auf unsere Versuchsresultate zurückgreifend, können wir zunächst entgegen Bach's (59 S. 59) Aussage, dass im Innern normaler Kaninchenaugen nach subconjunctivalen Sublimat-Injectionen keinerlei pathologische Folgeerscheinungen nachzuweisen seien, constatieren, dass solche Injectionen in der Regel entzündliche Veränderungen im vordern Kammerwinkel erzeugen. Diese äussern sich als Rundzellen-Infiltration im Filtrationsgewebe und in den benachbarten Teilen der Chorioidea, dem suprachorioidalen Raum, der Iris, Cornea und Sklera. Ferner finden wir Wucherung im Irisgewebe und in der Endothelschicht der Membrana Descemeti und œdematöse Schwellung von Cornea und Sklera.

Diese Veränderungen entsprechen dem, was Knies (22, S. 350 u.) als Anfangsstadium des Glaucoms beschreibt. In unsern Versuchen bilden sie die Grundlage zu den bleibenden vordern Synechieen, welche wir oben eingehend besprochen haben.

Auch diese Adhærenzen zeigen in ihren Einzelheiten grosse Analogie mit eigentlichen Glaucomsynechieen. So finden wir beim Glaucom ebenfalls verschiedene Grade der Verwachsung (22, S. 351). Wenn auch da, wo infolge

hoher Drucksteigerung im Bulbus die Iris fast vollständig atrophiert war, kein neugebildetes Bindegewebe zwischen Iris und Cornea sich mehr erkennen lässt, so geht doch aus andern Befunden hervor, dass solches Gewebe sich zwischen Iris und Cornea ausbildet und die Verwachsung der beiden vermittelt (21, S. 64). Es finden sich also auch beim Glaucom, wie bei unsern Versuchen Synechieen ohne und solche mit nachweisbarem Zwischengewebe.

Auch das Verhalten der Hinterfläche der Cornea ist ähnlich wie beim Glaucom. Das Endothel ist im Bereich der fortschreitenden Entzündung gewuchert, da wo die Adhærenz sich etabliert hat, atrophiert. Das Irisgewebe verwächst dann direkt mit der Membrana Descemeti und schickt Pigmentzellen-Wucherungen unter das Endothel hinein.

Die Membrana Descemeti ist wie beim regulären Glaucombefund, im Gegensatz zu den experimentellen Synechieen von Berberich und Bentzen, intakt.

Ueber die Art der Entstehung der Entzündung im Kammerwinkel können wir kein entscheidendes Urteil fällen.

Es scheint uns am wahrscheinlichsten, dass das Sublimat durch die offenen Filtrationswege bis in den Kammerwinkel gelangt, entgegen der Ansicht von Gürber und Bach (59), welche vergebens versuchten, nach subconjunctivalen Sublimat-Injectionen und nach Einlegen enucleirter Bulbi in Sublimatlösung bis zu zehn Stunden, Quecksilber in Cornea, vorderm Kammerwasser oder Glaskörper nachzuweisen. Zur Entscheidung dieser Frage müssten noch weitere Versuche mit genauer chemischer Untersuchung, speziell der Kammerwinkelgegend, auf Quecksilber unternommen werden und selbst ein negativer Befund würde nicht absolut beweisend sein, da die Gewebe jedenfalls ein noch feineres Reagens sind, als die

Mittel, mit denen wir die kleinsten Mengen von Sublimat chemisch nachweisen können.

Dass es sich um einen einfachen Diffusionsvorgang gehandelt hätte, ist uns deshalb nicht wahrscheinlich, weil sich an den Präparaten überall zwischen der oberflächlichen Leucocyten-Infiltration und derjenigen im Innern des Auges eine fast völlig leucocytenfreie Zone in Cornea und Sklera findet. Aus dem gleichen Grunde ist auch eine Fernwirkung des Mittels in der Art auszuschliessen, dass infolge der lokalen heftigen Reizerscheinungen in der Gegend der Injectionstelle eine Mitbeteiligung der nächsten Umgebung eingetreten wäre.

Welchen Weg nun aber das Gift eingeschlagen hat, vermögen wir aus unsern Präparaten nicht mit Bestimmtheit anzugeben. Es muss sich entsprechend der Streitfrage über den Weg des abfiltrierenden Humor aqueus, entweder um die vordern Ciliargefässe, oder um weiter hinten gelegene, mit dem Suprachorioidalraum zusammenhängende Emissarien handeln. Die Thatsache, dass in der Limbusgegend die mittleren Partieen des Corneo-Skleralgewebes relativ wenig an der Infiltration beteiligt sind, lässt die zweite Annahme als wahrscheinlich erscheinen. Vielleicht ist entsprechend den Beobachtungen von Mellinger und Bossalino (42), welche bei subconjunctivalen Tusche-Injectionen ein Eindringen der Tusche-Körnchen längs der Ciliarnerven in den Suprachorioidalraum sahen, auch das Sublimat auf diesem Wege in den Bulbus eingetreten. Auch an die von Knies (19) und Weiss (26) als wahrscheinlich aufgestellten Filtrationswege wäre eventuell zu denken (siehe Einleitung S. 5).

Obgleich wir nun aber in der Chorioidea und speziell im suprachorioidealen Raum bedeutende Veränderungen finden, welche uns auf die Möglichkeit solcher hinterer Eintrittswege hinweisen, so fehlt uns doch auch hier der

sichere Nachweis einer Verbindung zwischen den aussen und innen von der Sklera gelegenen Infiltrationsmassen. Es lässt sich daher auch nicht ausschliessen, dass die Veränderungen in der Chorioidea als Folge derjenigen im Kammerwinkel aufgefasst werden können.

Was endlich die Einwirkung unserer experimentellen Störungen auf den Allgemeinzustand des Auges betrifft, so hatten wir, weder bei einmaliger Injection, noch bei häufig wiederholter, ausser den Störungen in Folge ausgedehnter Schrumpfung der Conjunctiva, eine auffallende Einwirkung auf das Auge beobachtet.

Der Versuch, Glaucom zu erzeugen, war also negativ ausgefallen, und es erübrigt uns noch diese Thatsache aus dem mikroskopischen Befund zu erklären.

Trotzdem die subconjunctivalen Sublimat-Injectionen um die ganze Hornhaut herum gemacht worden waren, finden wir keine continuierliche, den Kammerwinkel überall abschliessende, periphere Synechie, sondern eine grössere Anzahl von circumscripten Adhærenzen in verschieden vorgerückten Stadien. Diese entsprechen in ihrem Verhalten den Adhærenzen, wie wir sie an den Augen beobachtet haben, welche zu verschiedenen Zeiten nach einer einzigen Injection zur Untersuchung kamen. So finden wir auch entsprechend den Stellen, wo die ersten Injectionen gemacht worden waren, bereits in Resorption begriffene Synechieen und Wiederfreiwerden des Kammerwinkels; in der Nähe der letzten Injectionen sehen wir frische Infiltration. Es fehlte zur Erzeugung von Glaucom der continuierliche Reiz, der, während er die Grundlage zu einer neuen Synechie setzt, die Resorption der alten verhindert.

Bei der Resorption der Synechieen entstehen die früher erwähnten feinen bandförmigen Verbindungen zwi-

schen Iris und Cornea; zu ihrer Bildung trägt wohl ausserdem die vordere Kammer mit dem Bestreben bei, ihre natürliche Gestalt anzunehmen.

Ueber die Veränderungen, welche infolge subconjunctivalen Sublimat-Injectionen am menschlichen Auge auftreten, steht uns aus naheliegenden Gründen kein genügendes Material zur Verfügung. Der einzige Bulbus, den wir zu untersuchen Gelegenheit hatten, giebt uns zwar in Betreff der Kammerwinkel-Verlegung ein positives Resultat, hat aber eine Vorgeschichte, welche uns nicht erlaubt, diesen Befund als beweisend hinzustellen. Immerhin lassen wir in Kürze die Krankengeschichte und die wesentlichen Punkte des pathologisch-anatomischen Befundes hier folgen:

B., Adelheid, 43jährige Landarbeiterin, wurde, nachdem ihr beim Kartoffelhacken am 29. V. 93 ein Fremdkörper ins linke Auge geflogen war, zuerst auf dem Lande während 14 Tagen mit Sublimat-Umschlägen und Atropin behandelt.

14. VI. zeigte sie sich in der hiesigen Universitäts-Augenpoliklinik, dabei wurde konstatiert:

Conjunctiva bulbi gering œdematös geschwellt; dem äussern Hornhautrand gegenüber schräg verlaufende geschlossene Wunde. Vordere Kammer hergestellt, Pupille kaum mittelweit unregelmässig; im Pupillarbereich kommunizieren die Hornhaut- und die Kapselwunde. Linse kataraktös, keine Druckempfindlichkeit. R S. 1, H 1,25 A = $2^1/_2$ D. L S = 0, T +. Kein rotes Licht aus der Pupille.

Da Patientin Spitaleintritt verweigert, ambulatorische Behandlung:

Erste subconjunctivale Sublimat-Injection 1,0: 2000,0; 1 Teilstrich am untern Hornhautrand — Atropin; Verband.

14. VI. Zweite Sublimat-Injection: oben — innen. — Atropin. L Tension etwas geringer, keine Druckempfindlichkeit.

Nachdem Patientin auf ihren ausdrücklichen Wunsch hin aus der Behandlung entlassen worden war, stellte sie sich wieder vor am:

23. VI. Im Status keine wesentliche Aenderung, Conjunctiva bulbi sulzig verdickt, sehr stark gemischt injiciert, von den Sublimat-Injectionen keine deutlichen Spuren.

Dritte subconjunctivale Sublimat-Injection.

24. VI. Magnetextraction eines Fremdkörpers aus der hintern Kammer; dabei zeigt sich die Conjunctiva sehr stark verdickt, lederartig, blutete stark und anhaltend. Nach Eröffnung der Sklera trat eine beträchtliche Eitermenge aus dem Glaskörperraum aus.

Die Heilung wird bis zum 8. VII. versucht, dann Patientin mit Sublimat-Umschlägen entlassen.

14. VII. zeigt sich Patientin wieder, es wird beginnende Phthisis bulbi und temporalwärts Druckempfindlichkeit konstatiert.

15. VII. Enucleation. Der Bulbus wurde gleich nachher in Müller'sche Flüssigkeit gebracht.

Die mikroskopische Untersuchung ergab ausser den Veränderungen in der Gegend der Verletzung und einer alle Teile des Auges durchsetzenden Infiltration, im Kammerwinkel circumscripte Infiltration des äussersten Teiles. Die peripherstenPartieen der Iris finden sich der Cornea angelegt und zum Teil durch überwuchernde Pigmentzellen mit derselben fester verbunden. Median davon liegt die Iris stark nach hinten abgebogen, um die sehr tiefe vordere Kammer abzuschliessen.

Wie wir schon oben gesagt haben, halten wir es nicht für erlaubt, aus diesem Fall irgend welche Schlüsse zu ziehen, wenn er auch ein positives Resultat giebt. Erst die Untersuchung einer grösseren Zahl menschlicher Bulbi, welche mit subconjunctivalen Sublimat-Injectionen behandelt worden sind, kann zeigen, ob die von uns beim Kaninchenauge beobachteten Veränderungen auch am menschlichen auftreten.

Wenn wir zum Schlusse die Resultate unserer Untersuchung über die Einwirkung subconjunctivaler Sublimat-Injectionen auf den vordern Kammerwinkel des normalen Kaninchenauges zusammenfassen, so können wir das ungefähr in folgenden Sätzen thun:

1) Subconjunctivale Sublimat-Injectionen rufen am Kaninchenauge ausser äussern Veränderungen auch Entzündungserscheinungen im vordern Kammerwinkel hervor.

2) Es tritt infolge von solchen Injectionen in der Concentration von 0,5—1,0 ‰ bei Application einer ganzen Pravaz-Spritze eine starke Leucocyten-Infiltration im Kammerwinkel auf.

3) Die Ausheilung dieser akuten Entzündung geschieht unter Bildung beschränkter peripherer Synechieen zwischen Iris und Cornea, welche den Kammerwinkel manchmal vollständig verlegen.

4) Glaucom konnte durch Erzeugung dieser Synechieen am Kaninchenauge nicht hervorgerufen werden.

Zum Schlusse erfülle ich die angenehme Pflicht, meinen hochverehrten Lehrern, Herrn Professor Dr. Schiess-Gemuseus für die Anregung zu dieser Arbeit und Herrn Dr. C. Mellinger für die Ueberlassung des experimentellen Materials und für seine liebenswürdige Unterstützung, die er mir bei der Arbeit zu Teil werden liess, meinen innigsten Dank auszusprechen.

Ebenso danke ich Herrn Prof. Dr. A. Dubler für die gütige Ueberlassung seines mikrophotographischen Apparates und meinem Freunde Herrn Optiker A. Suter für seine Anleitung zur Mikrophotographie.

Literaturverzeichnis.

1. Steno: De muscul. et gland. observ. specimen. Hafn. 1664, S. 44.
2. Gosselin: Mém. sur le trajet intraoculaire des liquides absorbées à la surface de l'œil, lu à l'Académie de méd. 7 août (1855). — Gaz. hebdom. 1855. No. 36—39.
3. Memorsky: Experimentelle Beiträge zur Diffusion im Auge. — Gr. Arch. für Ophth. XI, 2, S. 112—128. (1865).
4. H. Müller: Anatomische Beiträge zur Ophthalmologie. — Gr. Arch. für Ophth. IV, 2, S. 22 (1858).
5. Althof: Notizen. Gr. Arch. f. Ophth. VIII, 1, S. 130 (1861).
6. Haffmann: Beiträge zur Kenntnts des Glaucoms. — Arch. f. Ophth. VIII, 2, S. 124 u. f. (1861).
7. Schwalbe: Untersuchungen über die Lymphräume des Auges und ihre Begrenzung. — Arch. f. mikr. Anat. VI (1876).
8. Riesenfeld: Zur Frage über die Transfusionsfähigkeit der Cornea. — Inaug.-Diss. Berlin 1871.
9. Leber: Ueber die Filtrationsfähigkeit der Hornhaut. — Sitzungsbericht d. ophth. Ges. 1871 (S. 365).
10. — Studien über den Flüssigkeitswechsel im Auge. — Gr. Arch. f. Ophth. XIX, 2. (1873.)
11. — Historische Notiz über den Circulus, s. Plexus ciliaris venosus. — Gr. Arch. f. Ophth. XXVI, 2, S. 169—175. (1880.)
12. — Diskussion über Pristley Smith's Vortrag über d. Glaucom am Internationalen Ophth.-Congr. — Heidelberg 1888 (8—11. Aug.)
13. — Die Entstehung der Entzündung. Leipzig 1891. (S. 132—133.)
14. — Der Circulus venosus Schlemmii steht nicht in offener Verbindung mit der vordern Kammer; nach gemeinschaftlich mit

Dr. Bentzen angestellten Versuchen. — Arch. f. Ophth. XLI, 1. (1895.)

15. Merian: Versuche über die Lymphwege des Auges. — Preisschrift der Basler med. Gesellschaft 1871. — Herausgegeben: His, Arch. f. Anatomie und Phys. anat. 1891.
16. Calori: De risultanti ottenuti iniettando i canali di Fontana e di Petit e la camera anteriore dell' occhio umano e dei mammiferi domestici. — Memorie dell' instituto delle scienze mediche di Bologna Serie 3 a. T. V. (1874.)
17. Calberla: Ein Beitrag zur Kenntnis der Resorptionswege des Humor aqueus. — Pflügers Arch. IX. (1874.)
18. Waldeyer: in Gräfe-Sämisch, Handbuch der gesammten Augenheilkunde 1. (1875.)
19. Knies: Die Resorption des Blutes in der vordern Augen-Kammer. — Virchow's Archiv LXV. S. 401. (1875.)
20. — Ueber das Glaucom. — Gr. Arch. f. Ophth. XXII, 3, S. 163. (1876.)
21. — Ueber das Glaucom. — Gr. Arch. f. Ophth. XXIII, 2, S. 17. (1877.)
22. — Der heutige Stand unserer Kenntnisse über die pathol. Anat. d. Glaucoms. — Centralblatt für allgemeine Pathologie und pathol. Anatomie. I. Nr. 8, S. 250—256. Nr. 9/10, S. 282—296. Nr. 11, S. 348—359.
23. Brugsch: Ueber Resorption körniger Farbstoffe aus der vordern Augenkammer. — Gr. Arch. f. Ophth. XXVI, 2. (1880.)
24. Weber: Die Ursache des Glaucoms. — Gr. Arch. f. Ophth. XXIII, 1. S. 1 u. f. (1877.)
25. Brailey: Ophthalm. hosp. reports. Bd. IX, 2. (1877.)
26. Weiss: Zur Flüssigkeitsströmung im Auge. — Verhandlungen des naturhist. Vereins zu Heidelberg. Bd. II, Heft 1. (1877.)
27. — Ueber die Abflusswege der intraoculären Flüssigkeit. — Gr. Arch f. Ophth. XXV, 2, S. 243 u. f. (1879.)
28. Pristley Smith: Glaucoma. London 1879.
29. — Ophthalm. hospital reports Bd. X, 1. S. 25. (1880.)
30. — Glaucom. — Internat. Ophthalm-Congress, Heidelberg 8.—11, August 1888.
31. Schöler: Experimentelle Studien über die Flüssigkeitsausscheidung aus dem Auge. — Gr. Arch. f. Ophth. XXV, 4. (1879.)
32. Heisrath: Zur Frage nach der Ursache des Glaucoms. — Centralblatt f. die med. Wissenschaften. Nr. 43. (1879.)

33. Heisrath: Ueber die Abflusswege des Humor aqueus mit besonderer Berücksichtigung des sogen. Fontana'schen Raumes und des Schlemm'schen Kanales. — Gr. Arch. f. Ophth. XXVI, 1. (1880.)
34. Königstein: Ueber den Canalis Schlemmii. — Gr. Arch. f. Ophth. XXVI, 2. (1880.)
35. Stilling: Ueber die Pathogenese des Glaucoms. — Archiv für Augenheilkunde XVI, S. 296 u. f. (1886).
36 Schlösser: Akutes Secundärglaucom beim Kaninchen. — Zeitschrift für vergleichende Augenheilkunde IV. (1886.)
37. Angelucci: Ueber Entwicklung und Bau des vordern Uvealtractus der Vertebraten. — Arch. f. mikr. Anat. XIX.
38. Morf: Experimentelle Beiträge zur Lehre von den Abflusswegen der vordern Kammer. — Inaugur. Diss. Winterthur-Zürich 1888.
39. Taguschi: Ueber kalte Injectionen mit japanischer Tusche. — Arch. f. mikr. Anat. XXXI. (1888.)
40. Wagenmann: Experimentelle Untersuchungen zur Frage der Keratoplastik. — Arch. f. Ophth. XXXIV, 1. (1888.)
41. Mellinger: Experimentelle und klinische Untersuchungen über subconjunctivale Injectionen und ihre therapeutische Bedeutung. — Arch. f. Augenheilkunde XIX, S. 238. (1888.)
42. — und Bossalino: Experimentelle Studie über die Ausbreitung subconjunctival injicierter Flüssigkeiten. — Arch. f. Augenheilkunde XXXI, 1, S. 54—63. (1891.)
43. — Mitteilungen aus dem Gebiete der Augenheilkunde. — Correspondenzblatt für Schweizerärzte XXIII, Nr. 16, S. 544. (1893.) — Vergl. 56.
44. Ziegler: Lehrbuch der speziellen Pathologie. 1890.
45. Schmidt-Rimpler: Augenheilkunde.
46. Gräfe-Sämisch: Handbuch der gesammten Augenheilkunde.
47. Staderini: Ueber die Abflusswege des Humor aqueus. — Gr. Arch. f. Ophth. XXXVII, 3. (1891.)
48. Gifford: Ueber die Lymphströme des Auges. — Arch. f. Augenheilkunde XVI. (1886).
49. — Weitere Versuche über die Lymphströme und Lymphwege des Auges. — Arch. f. Augenheilkunde XXVI. (1893.)
50. Tückermann: Ueber Vorgänge bei der Resorption in die vordere Kammer injicierter körniger Farbstoffe. — Arch. f. Ophth. XXXVIII, 3. (1892.)
51. Ulrich: Studien über die Pathogenese des Glaucoms. — Auch für Ophth. XXX, 4. (1884.)

52. Sgrosso e Scalinci: Le iniezioni sottoconjuntivali e interteno-niane di sublimato corrossivo nella cura di alcune affezioni oculari. Ricerche chliniche e sperimentali. Rendicontro del XXIII Congr. d. assoc. oftalm. Ital. Palermo 1892. — Annali di oftalm. XXII, p. 509.
53. Rochon-Duvigneaud: L'angle de la chambre antérieur et le canal de Sehlemm. – Arch. d'opthalm 1892/93. XII, S. 732—744. XIII, S. 20–32 u. S. 103—116.
54. Kolossow: Ueber die Structur des Pleuroperitoneal- und Gefäss-Epithels (Endothel). Arch. f. mikr. Anat. XLII. (1893.)
55. Berberich: Anatomie zweier Fälle von experimentellem Secundärglaucom am Kaninchen. — Gr. Arch. f. Ophth. LX, 2, S. 113.
56. Bossalino: Sulle iniezioni sottoconjuntivali di sublimato corrosivo – Ricerche sperimentali dei Dottori C. Mellinger e D. Bossalino. — Communicatione fatta dal Dott. Bossalino alla R. Academia di medicina di Torino nella seduta del 22. Novembre 1895.
57. Koster: Beiträge zur Lehre vom Glaucom. — Gr. Arch. f. Ophth. XLI, 2. (1895.).
58. Bentzen: Ueber experimentelles Glaucom beim Kaninchen und über die Bedeutung des Kammerwinkels für den intraoculären Druck. - Gr. Arch. f. Ophth. XLI, 4. (1895)
59. Bach: Experimentelle Untersuchungen über das Staphylococcengeschwür der Hornhaut und dessen Therapie. — Gr. Arch. f. Ophth. XLI, 1. (1895.)
60. Guttmann: Ueber die Natur des Schlemm'schen Sinus und seine Beziehungen zur vordern Augenkammer. — Gr. Arch. f. Ophth. XLI, 1. (1895.)

Erklärung der Tafeln.

T. I. Leicht schematische Zeichnungen.

Fig. 1. Albino-Kaninchen, normaler Kammerwinkel. C = Cornea, S = Sklera, M = Membrana Descemeti, E = Endothel derselben, F = Fontana'scher Raum, I = Iris, CC = Corpus ciliare. Vergrösserung = 250.

Fig. 2. Braunes Kaninchen, normaler Kammerwinkel; alles wie bei Fig. 1.

Fig. 3. Albino. Beginnende Infiltration (LI) der Kammerwinkel-Gegend nach subconjunctivaler Sublimat-Injection. In der Conjunctiva kleine Blutungen (B) und leichte Leucocyten-Infiltration. Corneoskleral-Gewebe œdematös geschwellt, mit spärlichen reihenförmig angeordneten Leucocyten. Kammerwinkelgegend mit dichter Infiltration, speziell des cornealen Teiles, mit beginnender der Iris. Ebenso beginnende Exsudation in den Kammerraum. D = Endothel. Vergrösserung 250.

Fig. 4. Idem, nur in höherm Grade vorgeschritten.

T. II. Mikrophotographieen.

Fig. 5. Albino; ausgedehnte flächenhafte vordere Synechie, Abhebung und Durchwachsung des Entothels. Vergrösserung 150.

Fig. 6. Braunes Kaninchen; fussförmige vordere Synechie, starke Wucherung der Irispigmentzellen. Dieselben sind bis an die Descemeti heran zu verfolgen. Endothelwucherung gering. Vergr. 150.

Fig. 7. Dasselbe Präparat. Vergr. 450. Mässige Verdickung des Endothels, die Pigmentzellen an der Membrana Descemeti deutlich sichtbar.

Fig. 8. Aehnliches Präparat, dieselbe Vergrösserung. Nur eine keulenförmige Pigmentzelle dicht an der Descemeti.

T. III. Fig. 9. Albino; an der Iris kegelförmiger Fortsatz, frei im Kammerraum endend; an der Hinterfläche der Cornea Endothelabhebung. Vergr. 150.

Fig. 10. Von demselben Auge, entspricht dem Präparat zu Fig. 9. An der Iris keine Veränderung zu sehen, an der Cornealhinterfläche flache kegelförmige Endothelabhebung, aus welcher heraus der Synechie-Rest in den Kammerwinkel ragt. Vergr. 150.

Fig. 11. Leicht schematische Zeichnung. — Albino; ähnliches Bild wie 9 und 10. Die Synechie am nächsten dem Kammerwinkel von Iris bis Cornea verfolgbar, kommuniziert mit dem subendothelial gelegenen Bindegewebe. Daneben zwei Synechieen in mehreren Schnitten getroffen, unvollständig sichtbar. Vergrösserung 250.

Figur 1.

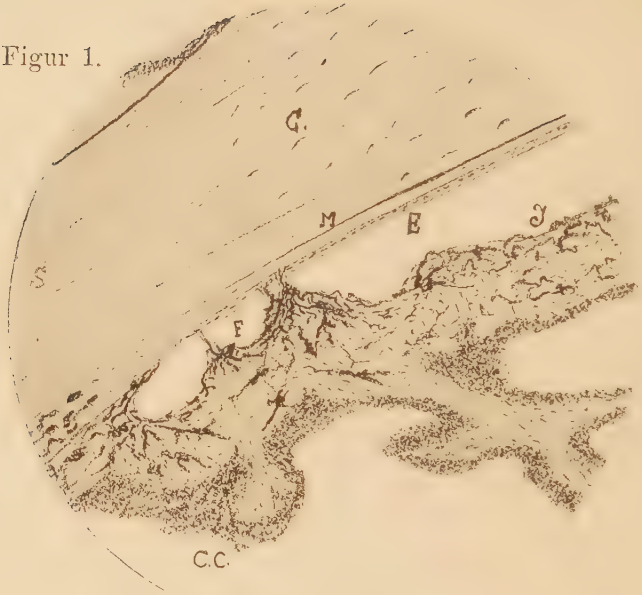

Figur 2.

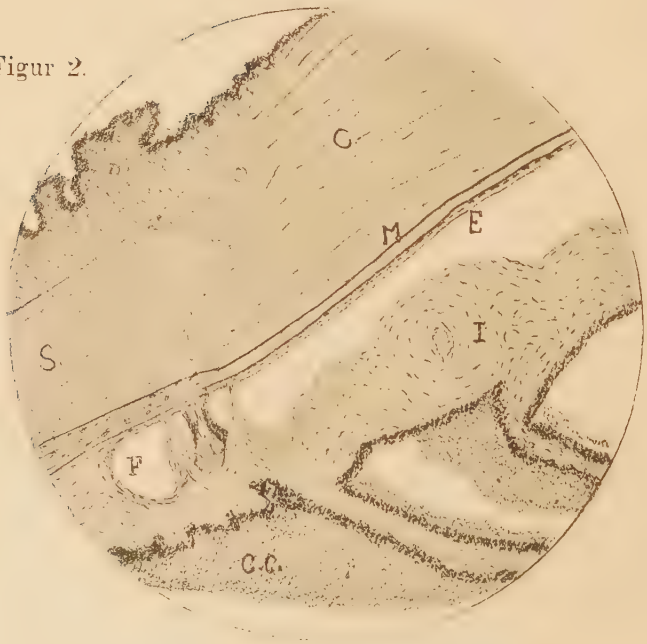

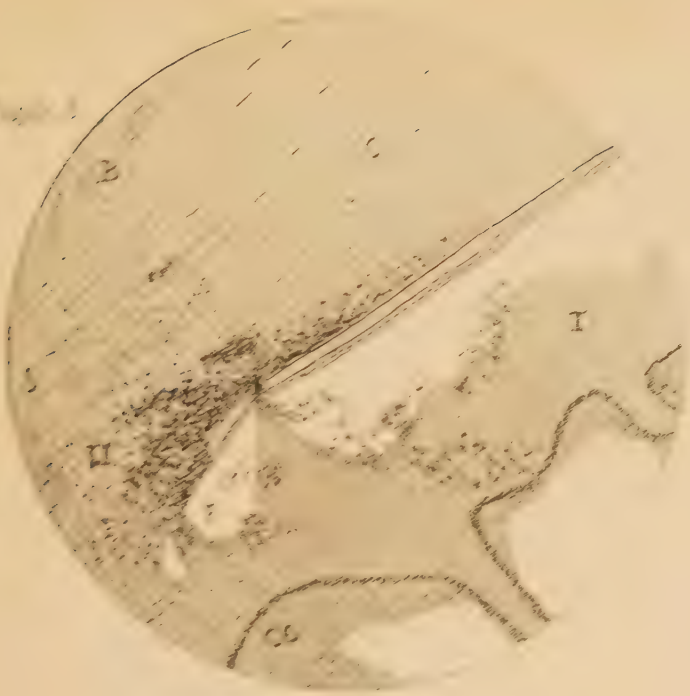
B
I
II
CS

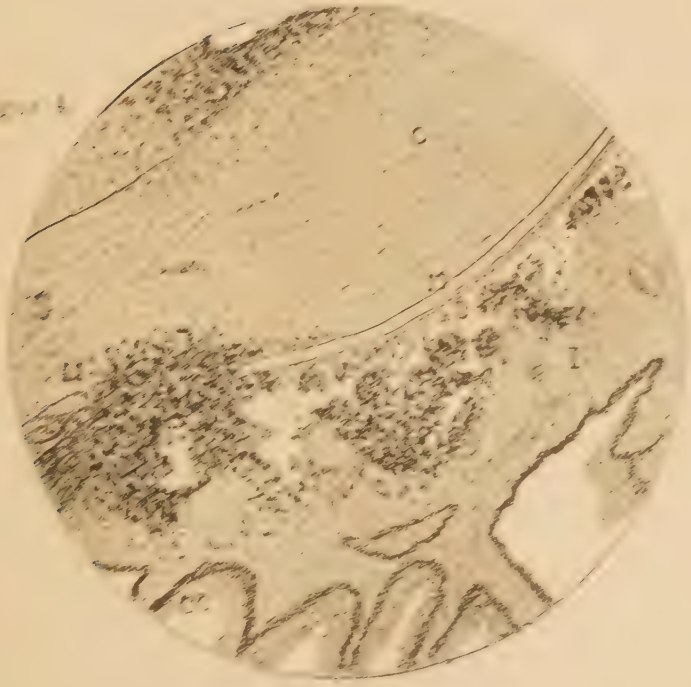
C
II
I

Figur 5.

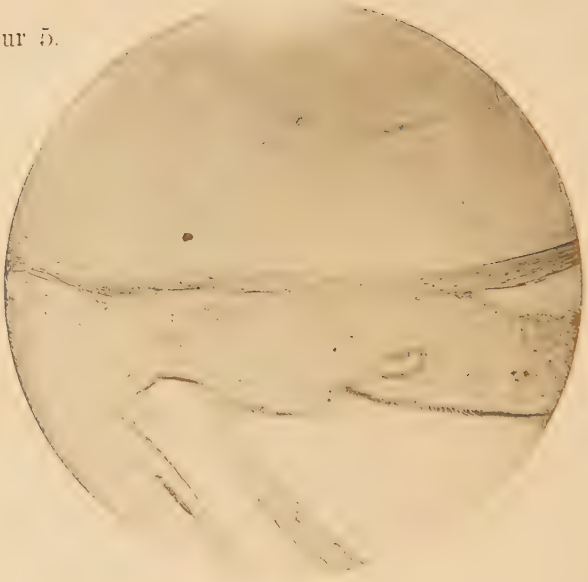

Figur 6.

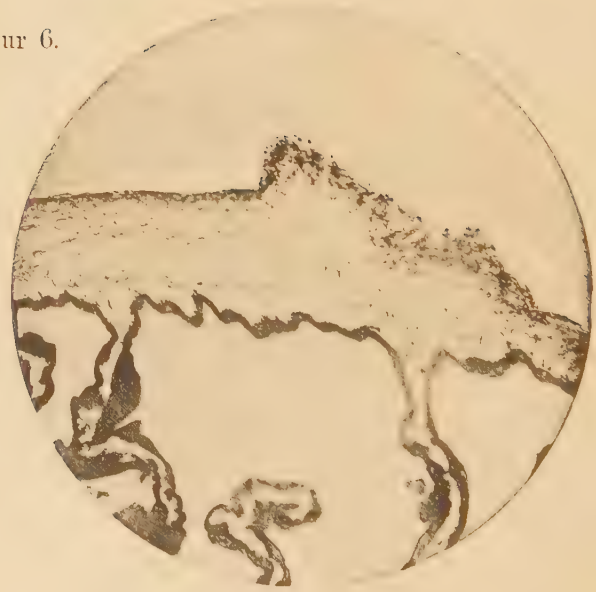

Figur 7.



Figur 8.

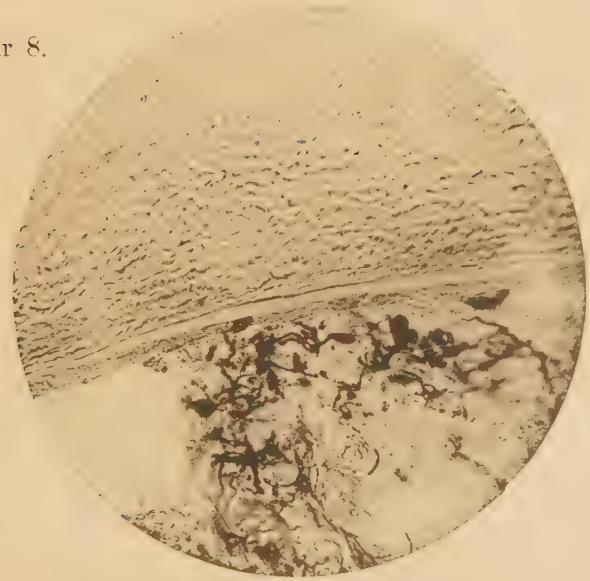

Figur 9.

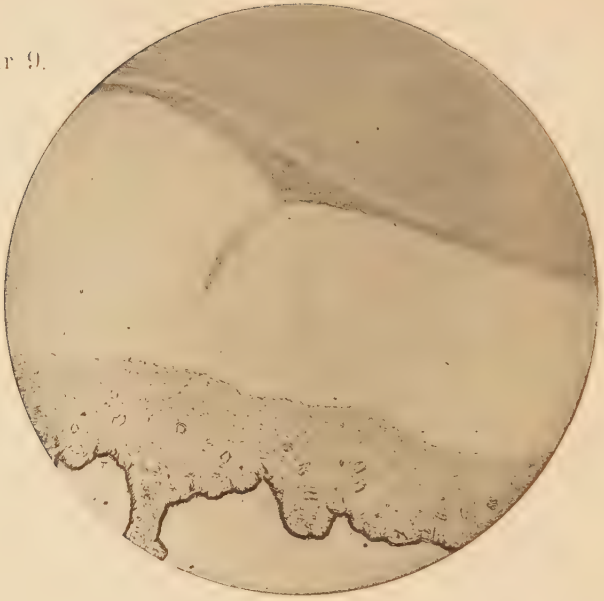

Figur 10.

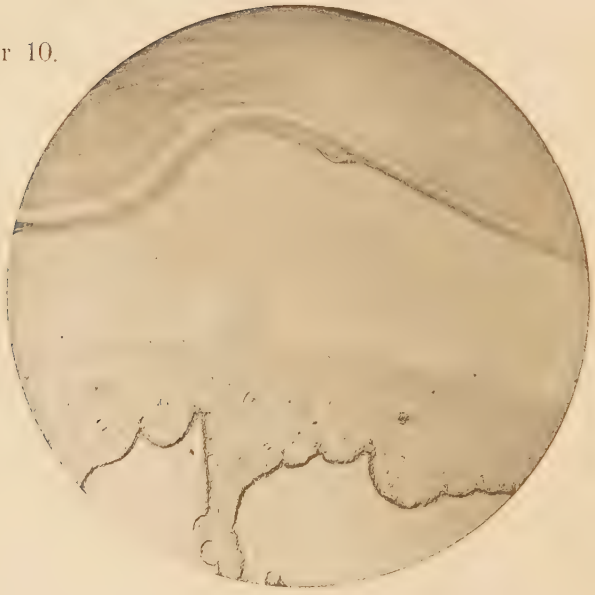

Figur 11.

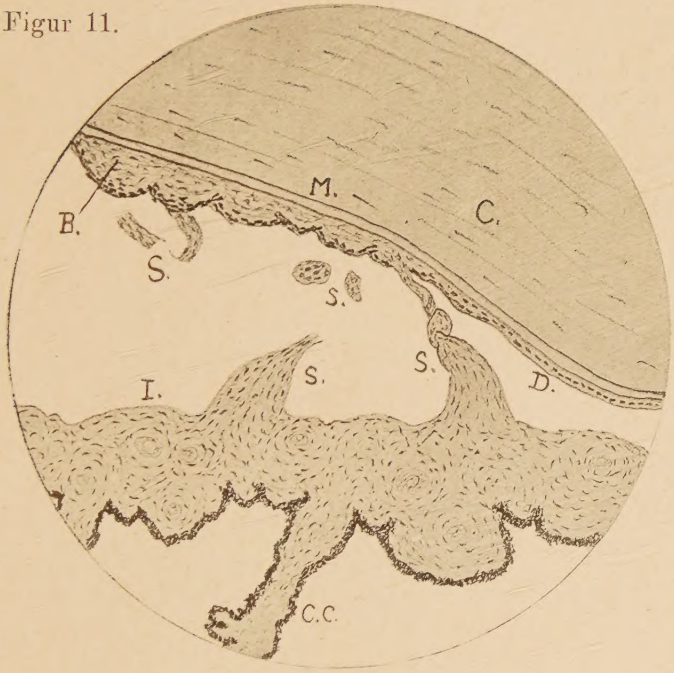

Lichtdruck, H. Speiser, Basel.